Zwei Fälle aus dem Zahnmedizinischen Fortbildungszentrum Stuttgart (Teil 1)

# Behandlungsmöglichkeiten bei „Molar-Incisor-Hypomineralisation“

Im vorliegenden Beitrag werden die Behandlungsmöglichkeiten bei Schmelzbildungsstörungen im Milch- bzw. im Wechselgebiss, genauer bei der sogenannten Molar-Incisor-Hypomineralisation/Molaren-Inzisiven-Hypomineralisation (MIH) am Beispiel eines 4-jährigen Jungen beschrieben.

Für die betroffenen Patienten sind Schmelzbildungsstörungen generell zunächst ein nicht zu unterschätzendes ästhetisches Problem. Den behandelnden Zahnarzt wiederum stellen sie mitunter vor erhebliche therapeutische Herausforderungen. Zur Entscheidungsfindung müssen verschiedene Faktoren gegeneinander abgewogen werden, um letztendlich eine für alle Seiten zufrieden stellende Lösung zu finden.

Die Frage nach der adäquaten Versorgung der betroffenen Zähne hat eine große Bedeutung – mit welchem Material und zu welchem Zeitpunkt sollte versorgt werden? Einerseits droht rascher posteruptiver Substanzverlust, die Mundhygiene ist oft mangelhaft und dadurch die Kariesanfälligkeit noch zusätzlich erhöht. Auf der anderen Seite kann die Kooperationsbereitschaft der jungen Patienten durch Hypersensibilität und damit verbundene vorausgegangene negative Erfahrungen stark eingeschränkt sein.

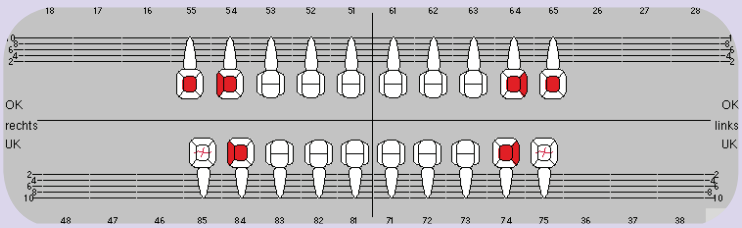


**Ausgangsbefund** vom 26.05.2008 (Abb. 1).

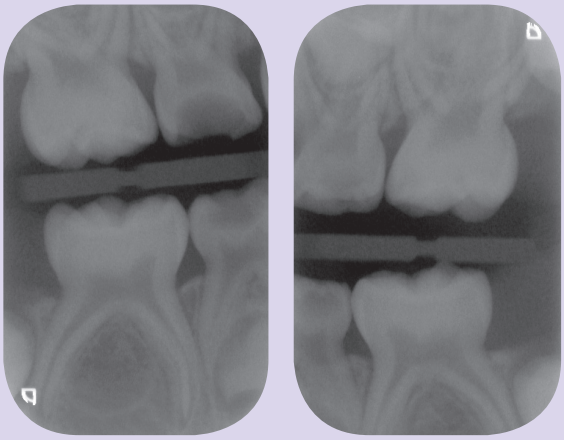

**Rö-Bissflügel rechts und links** vom 23.06.2008 (Abb. 2).

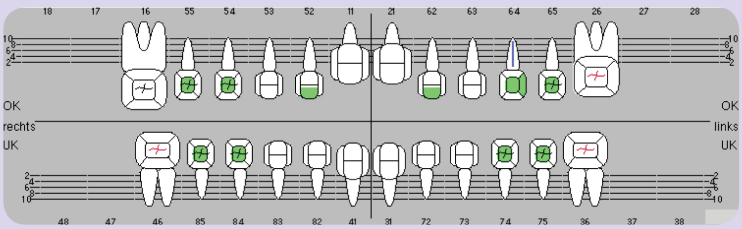


**Befund** bei Wiedervorstellung vom 04.04.2011 (Abb. 3).

Bevor mit der Behandlung begonnen wird, sollte in schweren Fällen zunächst mit einem Kieferorthopäden abgeklärt werden, ob die Zähne überhaupt erhaltungswürdig sind. Bei sich entwickelndem Engstand ist es manchmal sinnvoll, die Zähne zu gegebener Zeit zu extrahieren.

Bei der MIH treten meist an permanenten Inzisiven und ersten Molaren (manchmal auch cheese molars genannt) Schmelzbildungsstörungen mit nach wie vor teilweise unklarer Genese auf. Die Variabilität des Erkrankungsbildes ist erheblich: Es sind von einem bis zu allen vier Sechsjahresmolaren betroffen, oft in unterschiedlichem Ausmaß, häufig kombiniert mit den bleibenden Frontzähnen. Die Oberkiefer Frontzähne sind häufiger beteiligt, die Unterkiefer Frontzähne eher selten, Milchzähne nahezu nie. Da die Defekte der Schneidezähne meist milder ausgeprägt sind als die der Molaren, stellen sie, wenn überhaupt, nur ein kosmetisch/ästhetisches Problem dar. Die betroffenen Schmelzareale können bei Bedarf mit Kompositen bei kleineren Defekten oder mit Veneers bei flächigeren und/oder dunkleren Defekten versorgt werden. Die Prävalenz in Deutschland liegt zwischen 0,6% bis 5,6%, in anderen Ländern wird über Werte zwischen 3,6% bis 25% berichtet.[1]

Das Problem der MIH findet in der Mineralisationsphase der Zahnkronen dieser Zähne statt, das Zeitfenster reicht vom achten Schwangerschaftsmonat bis zum 5. Lebens-

[1]Auszug aus Pieper, K.: Zahnanomalien und ihre Versorgung in .Johannes Einwag und Klaus Pieper. Kinderzahnheilkunde 3. Auflage, Elsevier – Urban und Fischer 2008

jahr. Es wird angenommen, dass Ameloblasten in dieser Phase teilweise irreversibel zerstört werden und andere sich wieder „erholen“ können – somit kann das klinische Erscheinungsbild unterschiedlich sein und auch der Schweregrad innerhalb einer Mundhöhle.

Die Farbe der Schmelzoberfläche variiert von creme-weiß über gelb bis braun. Je dunkler die Farbe, desto poröser die Zahnsubstanz und desto größer die Gefahr posteruptiver Substanzverluste. Je mehr Molaren betroffen sind, desto größer wiederum ist die Gefahr, dass auch die Inzisivi mit betroffen sind. Der hypomineralisierte Schmelz hat im Vergleich zu normalem Schmelz einen niedrigeren Kalzium- und Phosphorgehalt sowie einen höheren Kohlenstoffanteil. Die mechanische Belastbarkeit des betroffenen Schmelzes ist herabgesetzt, wodurch es schon unter normaler Kaubelastung zu Schmelzabsprengungen kommen kann. Teile des betroffenen Zahnschmelzes können kurz nach dem Zahndurchbruch unter der Einwirkung von Kaukräften verloren gehen, dies führt zu Dentinfreilegungen.

Betroffene Molaren können empfindlich auf thermische, chemische und mechanische Reize reagieren. Oft kann schon die Zahnpflege schmerzhaft sein, was dann, bei einer Vernachlässigung der Mundhygiene, zu einer schnellen Kariesentwicklung führen kann. Bei der Anwendung von Lokalanästhesie an den betroffenen Zähnen kann auch oft keine oder keine ausreichende Schmerzausschaltung erreicht werden.

Die Entscheidung „Extraktion oder Restauration“ der betroffenen Zähne hängt v. a. von der Defektgröße und der Schmelzqualität ab, ebenso vom Alter des Kindes und von den kieferorthopädischen Möglichkeiten des Lückenschlusses.

Generell sollten diese Kinder engmaschig in einem Intensivprophylaxeprogramm betreut werden mit entsprechenden professionellen und häuslichen Fluorid- und Chlorhexidin-Anwendungen. Bei engmaschigem Recall (mindestens alle drei Monate) können ggf. auch minimal befallene Okklusalflächen mit Fissurenversiegelungen versorgt werden.

Wenn eine Behandlung mit SÄT und Komposit als Füllungsmaterial vorgesehen ist, sollten aufgrund des schwachen/veränderten Ätzprofils alle veränderten Schmelzareale zumindest am Präparationsrand entfernt werden, ansonsten ist eine schnelle Randspaltbildung und/oder Sekundärkaries die Folge.

Als zeitlich begrenzte Übergangslösung bis zur definitiven Überkronung oder bis zur Extraktionstherapie und kieferorthopädischen Mesialisierung der 2. Molaren können die Sechsjahresmolaren mit konfektionierten Stahlkronen versorgt werden.

Als langfristige Lösung können Goldteilkronen/Goldkronen, Verblendkeramikkronen oder Keramikteilkronen/Keramikkronen (adhäsiv befestigt oder zementierbar mit entsprechender Keramik) eingesetzt werden. Dies ist jedoch mit einem höheren zeitlichen und finanziellen Aufwand verbunden und ist auch abhängig vom Alter und der Kooperationsfähigkeit des Kindes.

Teilweise ist eine Behandlung in Narkose unumgänglich, wenn die Schmerzausschaltung für die Behandlung (sei es Füllungstherapie oder Präparation) mit lokaler Anästhesie nicht möglich ist. Sollte eine lokale Schmerzausschaltung an diesen Zähnen nicht möglich sein, bietet die Behandlung mit Lachgas leider oft keine Alternative. Diese wäre allenfalls eine Sedierung, die jedoch einen vergleichbaren Aufwand entsprechend der Narkose bedeutet (Anästhesist, Aufwachraum, Monitoring etc.) – mit erhöhtem Risiko (unklare Dosis/Wirkung, ungesicherte Atmung etc.).

**Ursachen.** Angesichts der bestehenden Versorgungsproblematik sind alle Maßnahmen zur Vorbeugung der Erkrankung zu begrüßen.

Fotos und Abbildungen: S. Gronwald

**Fotostatus,** intraoraler Befund vom 04.04.2011 (Abb. 4).

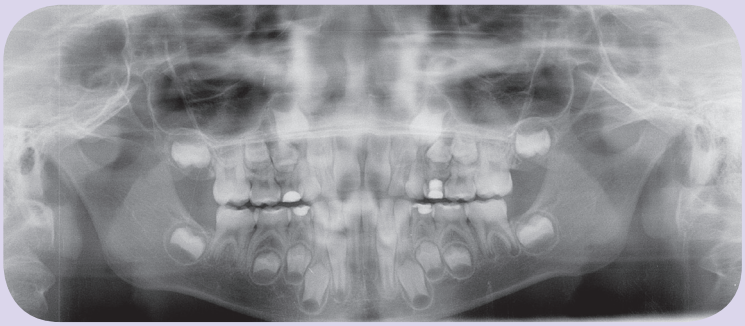

**Nachkontrolle.** Röntgenologische Nachkontrolle nach sechs Monaten (Abb. 5).

Nur: Wo soll man ansetzen? Als Ursachen der MIH werden u. a. diskutiert: Pneumonie, hohes Fieber, hochdosierte Antibiotikagabe, Störung im Mineralhaushalt, Dioxin oder polychloriertes Biphenyl in der Muttermilch und mehr als neun Monate langes Stillen, Frühgeburt und Sauerstoffmangel bei der Geburt oder später respiratorische Erkrankungen in der frühen Kindheit (Asthma bronchiale, rezidivierende Bronchitiden) oder Infektionskrankheiten wie Diphtherie, Scharlach, Mumps und Masern während der ersten drei Lebensmonate. Eine tatsächliche Ursache konnte bislang allerdings nicht verifiziert werden und so kann man auch vermuten, dass es ein multifaktorielles Geschehen sein kann.

Hypomineralisationen an den Sechsjahresmolaren können nach Wetzel und Reckel in drei Schweregrade eingeteilt werden:

- **Schweregrad 1 (leicht):** Molaren mit Schweregrad 1 weisen einzelne weiß-cremig abgegrenzte Opazitäten im Bereich der Kaufläche und/oder der Höcker des oberen Kronendrittels ohne Substanzverlust auf.
- **Schweregrad 2 (mittel):** Bei diesem Schweregrad erfassen die Opazitäten fast alle Höcker und das obere Kronendrittel mit geringem Substanzverlust.
- **Schweregrad 3 (schwer):** Dieser ist durch großflächige gelb-braune Verfärbungen mit Defekten der Kronenmorphologie aufgrund ausgeprägter Schmelzverluste gekennzeichnet.

Alle Schweregrade können mit oder ohne Beteiligung der Schneidezähne auftreten. Die Verteilung auf die einzelnen Schweregrade ist annähernd identisch. Ebenso sind Mädchen und Jungen gleichermaßen betroffen.

Differenzialdiagnostisch müssen folgende Krankheitsbilder in Betracht gezogen werden: Amelogenesis imperfecta, Dentalfluorose, Schmelzfehlbildungen durch Tetrazyklingabe, Trauma, apikale Entzündungen der Milchzähne (Folge: Turnerzahn) sowie Karies.

**Patientenfälle.** Die vorliegenden Fälle zeigen den Ablauf der Behandlung am Beispiel eines 4-jährigen Jungen.

**Anamnese.** Der 4-jährige Junge stellte sich erstmals im Mai 2008 mit seinen Eltern aufgrund der Überweisung vom Hauszahnarzt im Zahnmedizinischen Fortbildungszentrum (ZFZ) Stuttgart vor. Aufgrund einer notwendigen Herzoperation wegen eines angeborenen Herzfehlers (mit der Komplikation eines intraoperativen Herzinfarktes) wurde die Zahnsanierung in ITN beim Hauszahnarzt vom Anästhesisten abgelehnt und sollte nun in Zusammenarbeit mit dem ZFZ (Zahnarzt) und dem Klinikum Stuttgart Olgahospital (Anästhesie und Überwachung) stattfinden.

**Ausgangsbefund.** Während der extraorale Befund unauffällig war, zeigte der intraorale Befund ein kariöses Milchgebiss (s. Abb. 1 und 2). Im Juni 2008 fand die Milchzahnsanierung in ITN statt. Dabei wurde die notwendige Füllungstherapie mit Kompositen sowie eine Pulpotomie durchgeführt. Anschließend wurde der Patient wieder zum Hauszahnarzt zur regelmäßigen Kontrolle und Intensivprophylaxe zurück überwiesen.

**Befund 3 Jahre später.** Im April 2011 stellte sich der Patient erneut im ZFZ vor. Mittlerweile war der Patient 7 Jahre und im beginnenden Wechselgebiss zeigten sich Schmelzhypoplasien der Sechsjahresmolaren (MIH, s. Abb. 3 und 4). Da die Zähne starke Empfindlichkeiten und zunehmende Substanzverluste trotz bereits applizierter Fissurenversiegelungen aufwiesen, hat sich der Hauszahnarzt mit den Eltern entschieden, den Patient zur erneuten Versorgung im Rahmen einer ITN-Behandlung wieder ans ZFZ zu überweisen.

**Therapie.** Im ZFZ erfolgte im Anschluss an die Befunderhebung und Einschätzung der Kooperationsbereitschaft des Kindes in Absprache mit den Eltern die individuelle Therapieplanung. Es wurden die Behandlungsmöglichkeiten und -alternativen besprochen: betroffene, aber kariesfreie Zähne zu versiegeln bzw. die Fissurenversiegelung zu erneuern, die bereits vorhandenen kleineren Kavitationen, nach Entfernung kariöser Stellen und hypoplastischer Schmelzanteile mit lichthärtendem Komposit wieder aufzubauen bzw. die Versorgung mit konfektionierten Stahlkronen vorzunehmen. Aufgeklärt wurde u. a. ebenfalls über die Möglichkeiten der definitiven Überkronung mit Goldteilkronen/Goldkronen, VMK oder Keramikkronen sowie einer Extraktionstherapie inkl. begleitender KFO.

Unabhängig davon gilt: Die definitive Entscheidung kann manchmal erst während der Behandlung fallen, wenn es z. B. doch zu einer Pulpabeteiligung kommt und somit eine sofortige Extraktionstherapie sinnvoller erscheint. Auch dies ist den Eltern gegenüber zu kommunizieren.

Aufgrund der noch nicht eindeutigen Gebissentwicklung des Patienten und der Tendenz zum Engstand wurde im konkreten Fall in Absprache mit den Eltern, dem Hauszahnarzt und dem Kieferorthopäden die Entscheidung getroffen, dass die stärker betroffenen und sehr empfindlichen Zähne 26, 36

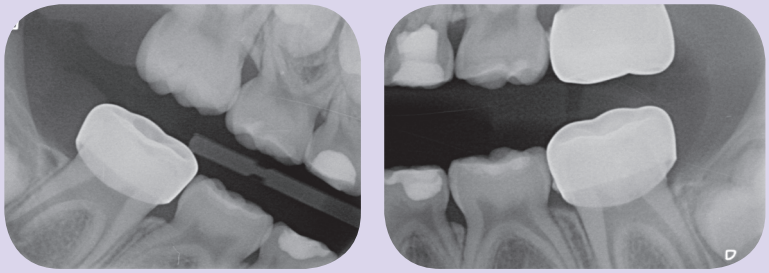

**Röntgenkontrolle in ITN** der Stahlkronen an den Zähnen 26, 36, 46; Bissflügel rechts und links vom 26.05.2011 (Abb.6).

**Stahlkrone** an Zahn 46 als Langzeitprovisorium in ITN vom 26.05.2011 (Abb. 7).

und 46 mittels Stahlkronen versorgt und Zahn 16 neu versiegelt werden sollten. Somit kann die Entscheidung der Extraktionstherapie noch hinausgezögert werden. Sie wird in der Regel vom Kieferorthopäden ca. mit dem 9. Lebensjahr des Patienten entschieden. Mit ca. 9 Jahren ist die Extraktionstherapie, wenn notwendig, meist am sinnvollsten, da sich der Zahnkeim des 2. Molaren am günstigsten nach mesial entwickelt.

Ebenso sorgfältig sollte im Voraus ein möglichst schonendes und ausreichendes Anästhesieverfahren gewählt werden. Abzuwägen sind die Kooperationsbereitschaft des Kindes, die Anzahl und der Grad der Schädigung der zu behandelnden Zähne und eventuell zu erwartende Probleme bei der Lokalanästhesie.

In diesem Fall war die Entscheidung zur ITN-Behandlung durch den Hauszahnarzt schon abgeklärt. Die Vorbehandlung mit Fissurenversiegelung konnte trotz guter Compliance des Kindes nur mit mangelnder/fehlender Schmerzausschaltung stattfinden. (Bei manchen Kindern kann man bereits das Entstehen eines sogenannten „Schmerzgedächtnisses“ beobachten: Anhaltende und wiederkehrende Schmerzen können dazu führen, dass die sensiblen und schmerzleitenden neuralen Strukturen empfindlicher werden und schon auf relativ schwache Signale reagieren. Im Extremfall kann bereits ein normaler Reiz eine Schmerzempfindung auslösen.)

**Prognose.** Aufgrund der guten Compliance des Patienten und der Eltern ist der weiter notwendige Behandlungsverlauf als positiv einzuschätzen. Sowohl eine später notwendige definitive Überkronung oder alternativ eine Extraktionstherapie mit folgender kieferorthopädischer Behandlung wird voraussichtlich mit einer intensiven zahnärztlichen prophylaktischen Betreuung positiv verlaufen. Trotzdem darf, v. a. in solchen Patientenfällen mit Vorerkrankungen, die psychische Belastung des Kindes durch den erhöhten therapeutischen Aufwand nicht unterschätzt werden. Mit der aktuellen Versorgung, die sich oft über mehrere zeitintensive Sitzungen hinstreckt, ist die Therapie nicht abgeschlossen, da diese in der Regel nur eine mittelfristige oder langzeitprovisorische Restauration darstellt.

Stahlkronen der Sechsjahresmolaren sind ähnlich anzuwenden wie die etwas besser bekannten Stahlkronen im Milchgebiss. Im Gegensatz hierzu ist jedoch auf eine möglichst schonende Präparation zu achten um genügend Substanz für die spätere definitive Versorgung zu erhalten, die bis zum 15. Lebensjahr erfolgen sollte.

Die konfektionierten Kronen kommen dann zur Anwendung, wenn die Zähne zumindest über einen gewissen Zeitraum erhalten werden sollen, die Defekte jedoch zu groß für die Füllungstherapie sind. Leider ist die Präparation der Sechsjahresmolaren (im Vergleich zur Versorgung von Milchmolaren) oft zeitraubend. Nach versuchter schonender tangentialer Präparation mesial und distal sowie Reduktion der Höhe um ca. 1,5 mm wird die entsprechende Kronengröße ausgewählt. Diese kann noch durch Kürzen oder Biegen des Randes individualisiert werden. Wichtig ist es, vor dem definitiven Einsetzen der Kronen den korrekten Sitz mittels Röntgenbild zu überprüfen. Bedingt durch das Fehlen eines basalen Schmelzwulstes, lässt sich die Konfektionskrone auf dem konisch beschliffenen Zahn nur schwer fixieren, ein exakter Randschluss ist praktisch nicht zu erreichen. Insbesondere interdental, am Übergang zwischen Krone und Zahn, sind in jedem Fall Retentionsnischen vorhanden (Wechselgebiss), die die Ansammlung von Plaque begünstigen. Zentrales Folgeproblem ist eine dauerhafte Irritation des marginalen Parodontiums. Um Knochenabbau zu vermeiden, sollten die konfektionierten Kronen spätestens nach Abschluss der Wechselgebissphase durch eine exakt sitzende definitive Versorgung ersetzt werden.

*ZÄ Sarah Gronwald,*
*Zahnmedizinisches Fortbildungszentrum Stuttgart*

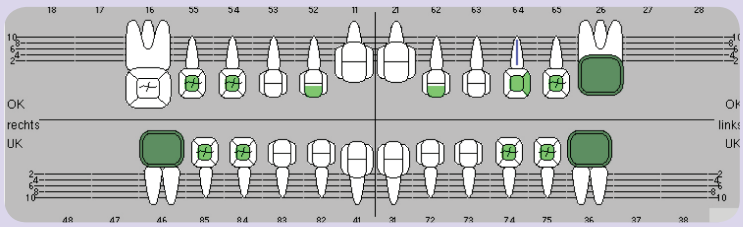


**Befund** nach ITN vom 26.05.2011 (Abb. 8).

*Den zweiten Teil des Beitrags lesen Sie in der ZBW-Ausgabe 11/2012*